



Plasztikai sebészet

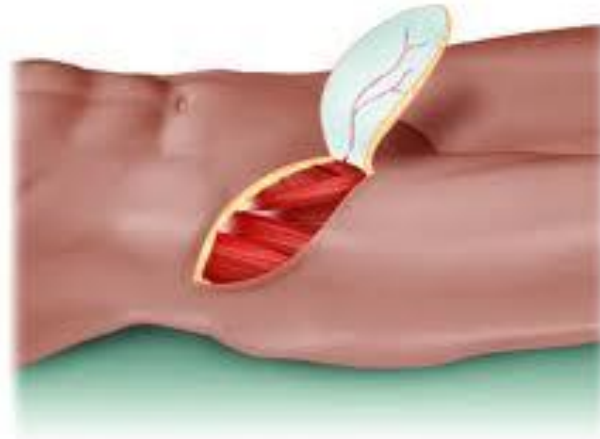
PTE ETK Mentőtiszt szak

2012

Dr. Hóbor Béla

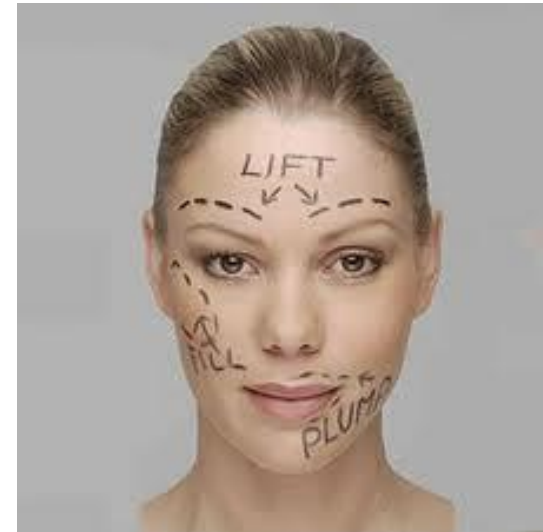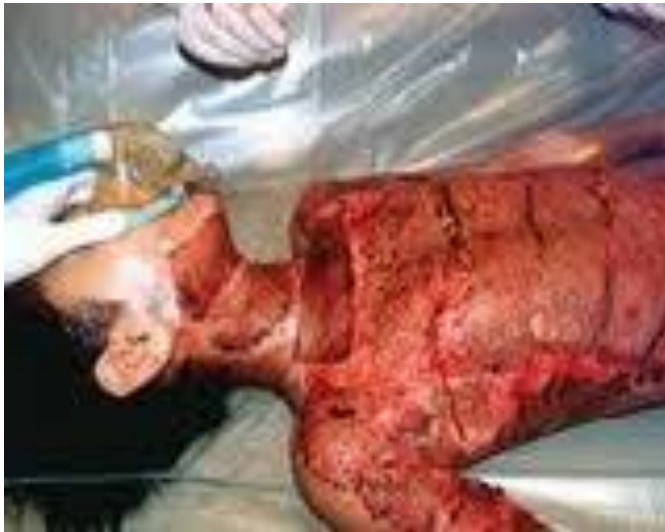Plasztikai sebészet

- „Plasztikai sebészet állandó harc a vérellátás és a szépség között”
/ Sir H.D.Gillen/



Plasztikai sebészet területei

- Helyreállító sebészet
- Esztétikai sebészet



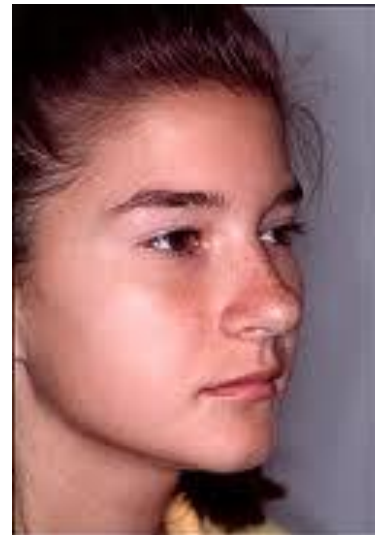Helyreállító sebészet

- Visszaadhatja az élet méltóságát
- Biztosíthatja a beteg hitét a gyógyulásába



Esztétikai sebészet

- Emberi test arányait alakítja
- Megváltoztatja a fő karaktervonásokat
- Előnyösen befolyásolja a beteg önbecsülését

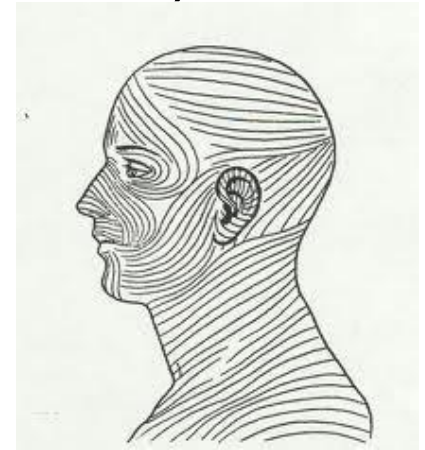

Plasztikai sebészet komplexitása

- Beteg lelki vezetése
- Több szerv ill. szervrendszer is érintett lehet
- Együtműködés szükséges társszakmákkal onkológus, traumatológus, érsebész, ...
- Fokozott erkölcsi és anyagi felelősség

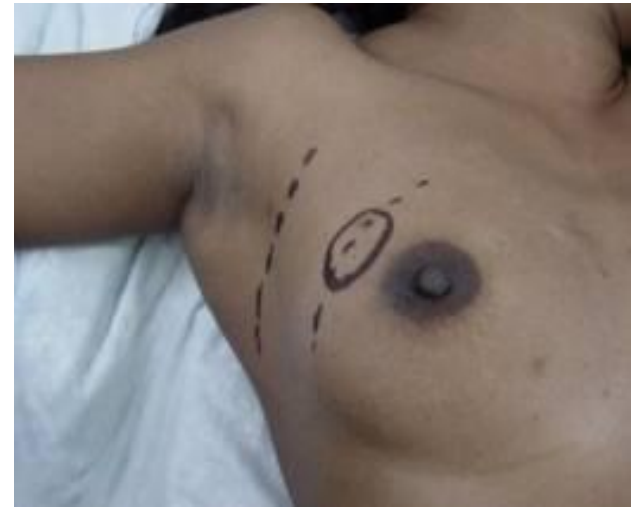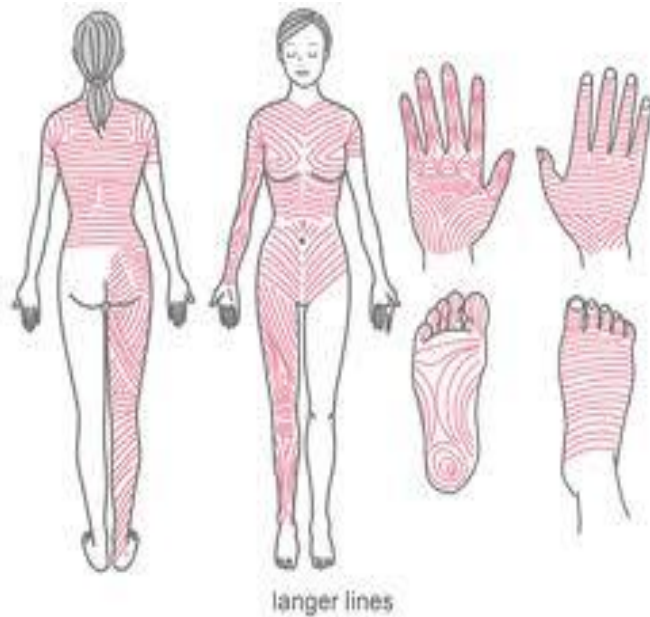
Metszésvezetés

- 1861: Langer vizsgálta cadavereken – „Langer-vonalak”
- 1951: Kraissl – izomzat húzásirányára merőleges metszésvezetés
- 1962: Borges – feszülésmentes erővonalak relaxed skin tension lines (RSTL)



Metszésvezetés

- Langer vonalak



Heg minőségét meghatározó tényezők

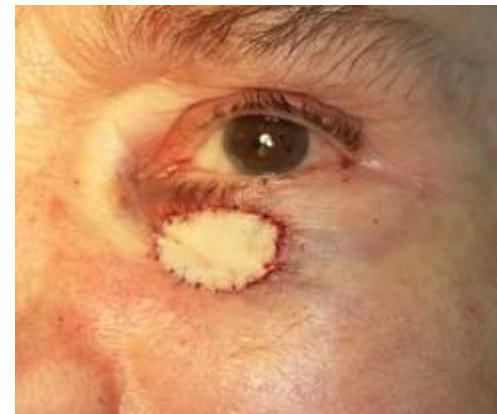- Metszés iránya
- Sebészi technika
- Felhasznált anyagok
- Feszülés mentes sebzárás
- Beteg sebgyógyulási tulajdonságai

Kóros hegképződés okai

- Gyulladás
- Sebszétválás
- Feszülés a sebszéleken
- Krónikus sebek
- Sötét bőrszín

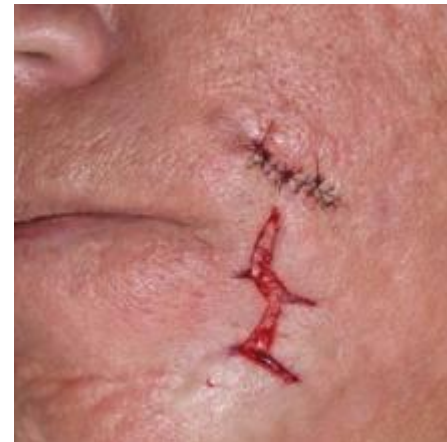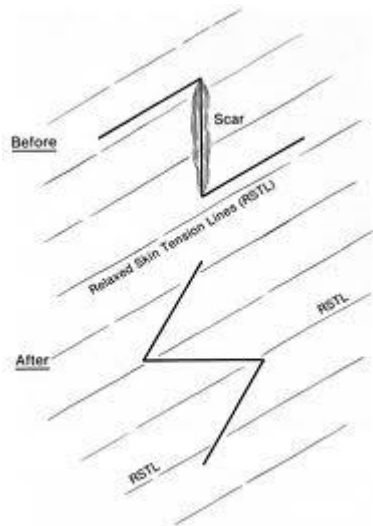
Sebzárás bőrátültetéssel

- Teljes vastagságú bőr
pl.: Wolf-Krause lebeny
- Részvastagságú bőr
 - Vékony (Thiersch lebeny)
 - Félvastag bőr – mérete növelhető



Bőrpótlás helyi lebeny képzéssel

- Lebeny elforgatás
- V-Y plasztika
- Z plasztika
- Csúsztatott lebeny



Bőrpótlás helyi lebenyekkel

- V-Y plasztika

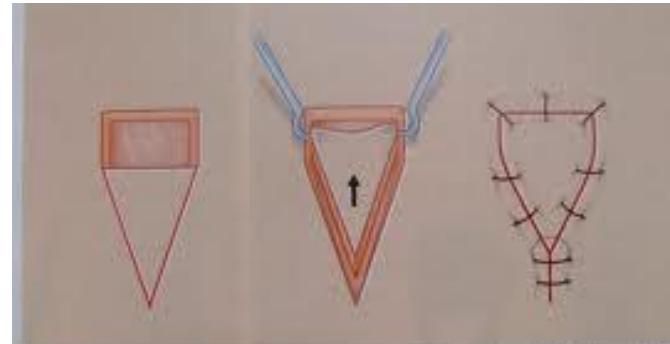
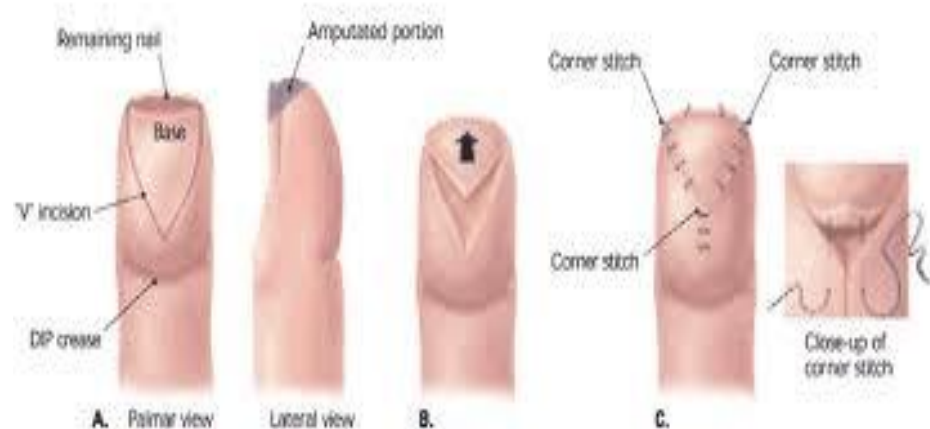


Fig. 13.22 Single V-Y island flap. Schematic of design of V-Y island flap. The triangular flap is made 1.5–2 times as long as the diameter of the defect. The pedicle is advanced into the defect, leaving the deep structures intact. Final appearance of V-Y island flap when advanced and sutured in.

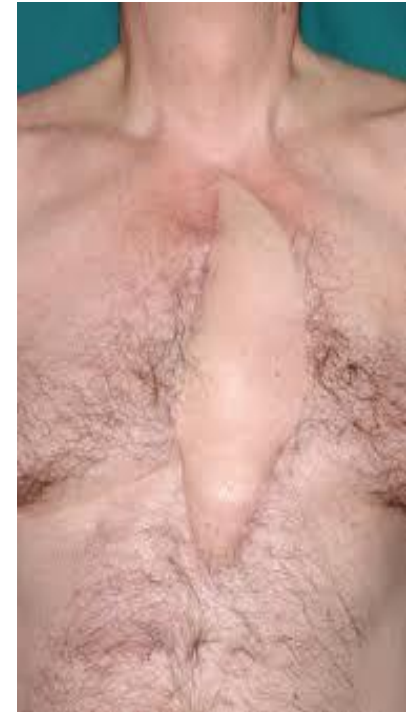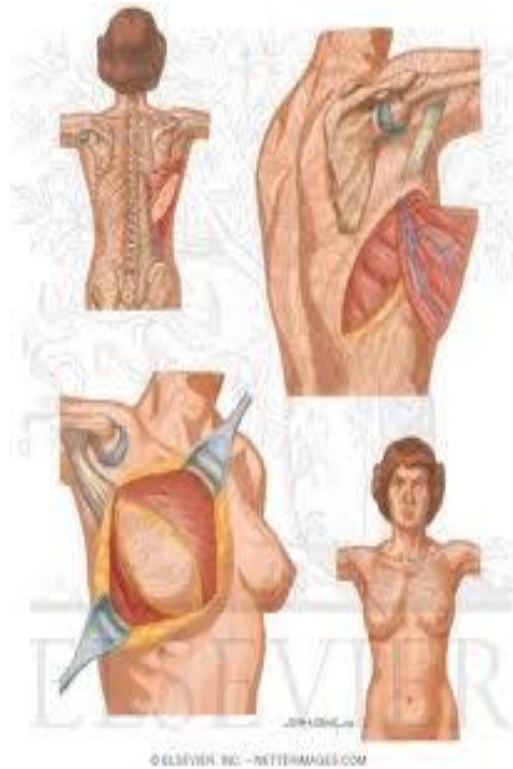
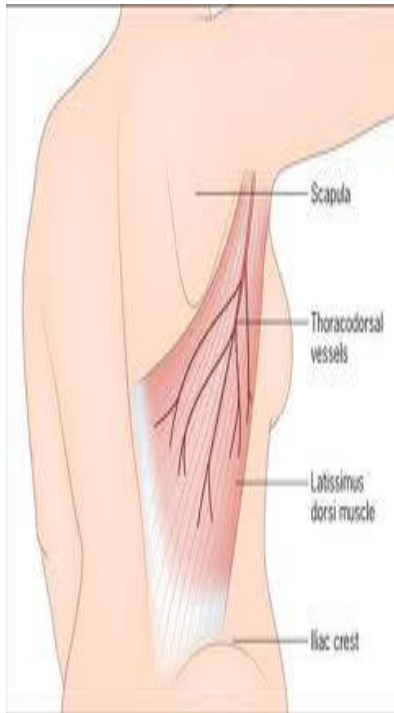


Szabadlebeny képzés

- A bőr a keringési szempontból hozzátartozó izommal együtt mobilis artériás-vénás nyélen hagyva szabadon áthelyezhető (mikroérvarrat)

Szabadlebenyek

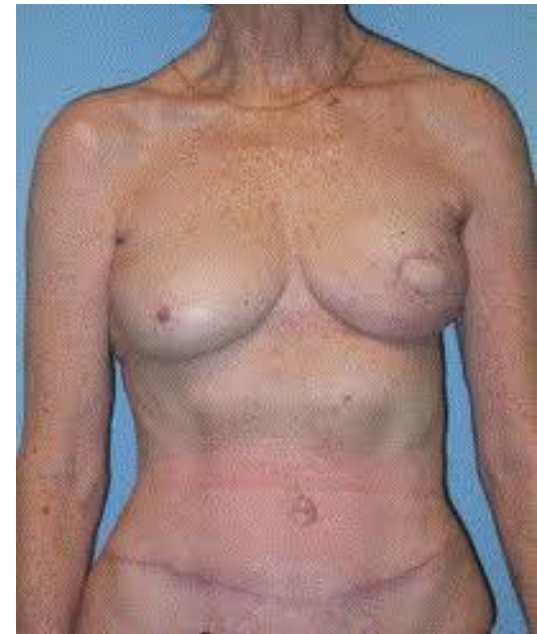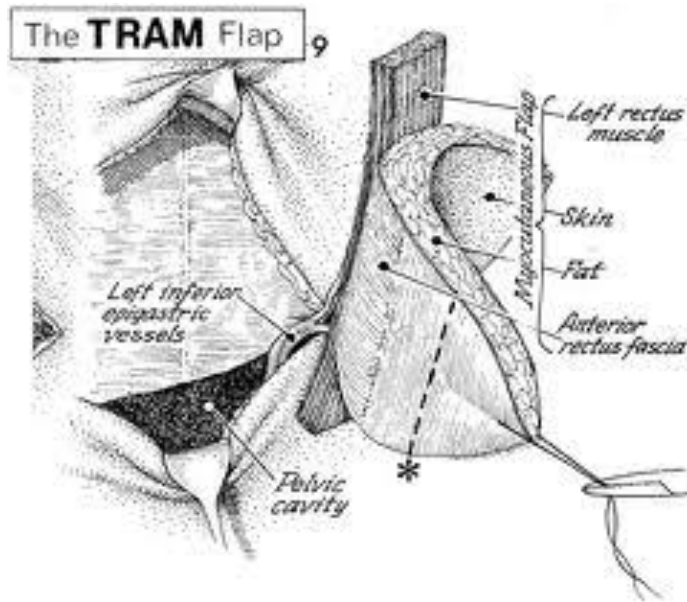
- m. latissimus dorsi lebeny



Szabadlebenyek

TRAM lebeny

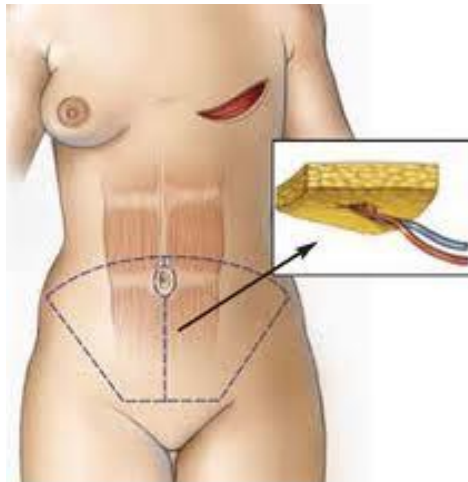
(transverse rectus abdominis muscle)



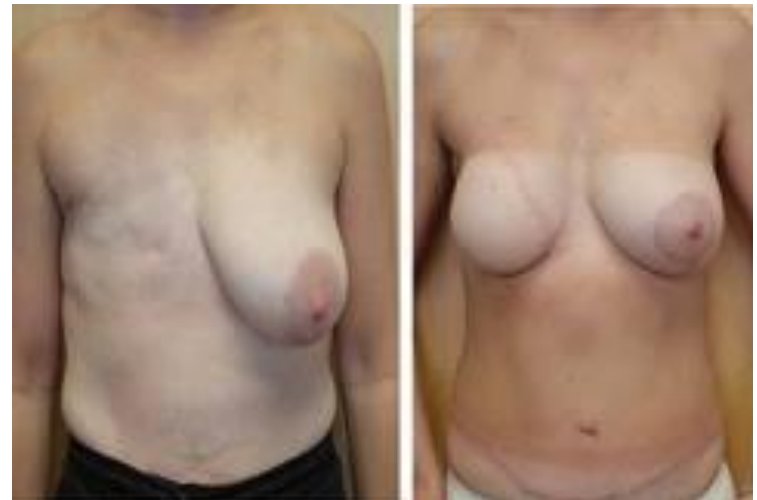Szabadlebenyek

- DIEP lebeny

Deep inferior epigastric perforator

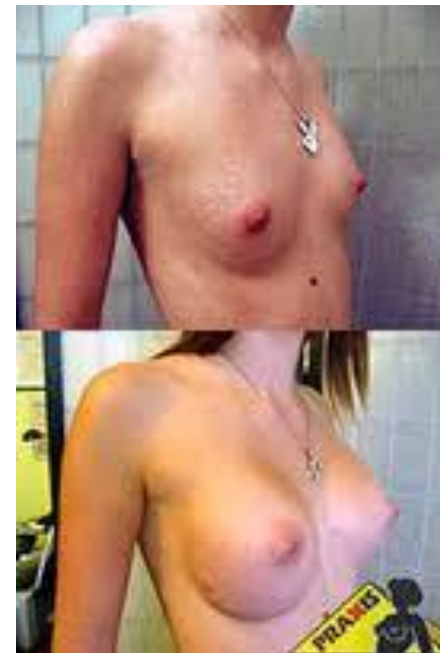

DIEP Procedure Autogenous tissue removal area for breast reconstruction



Emlő plasztika emlőnagobbító műtétek

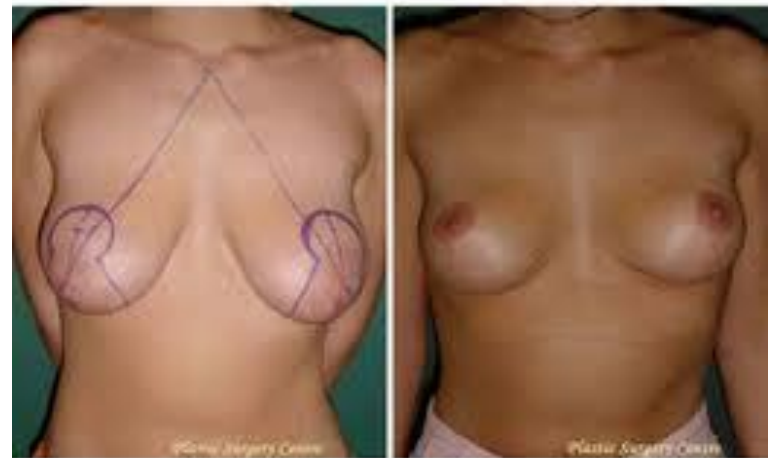- Célja:
 - ideális testarányok elérése
 - Szimmetria biztosítása
 - Természetes forma kialakítása
 - Eltávolított állomány pótlása
- Felhasználható anyagok:
 - Saját szövet (zsír-, izom-,bőr)
 - Szilikon implantátumok (1960-tól)



Emlőplasztika- méretcsökkentő műtétek

Indikáció:

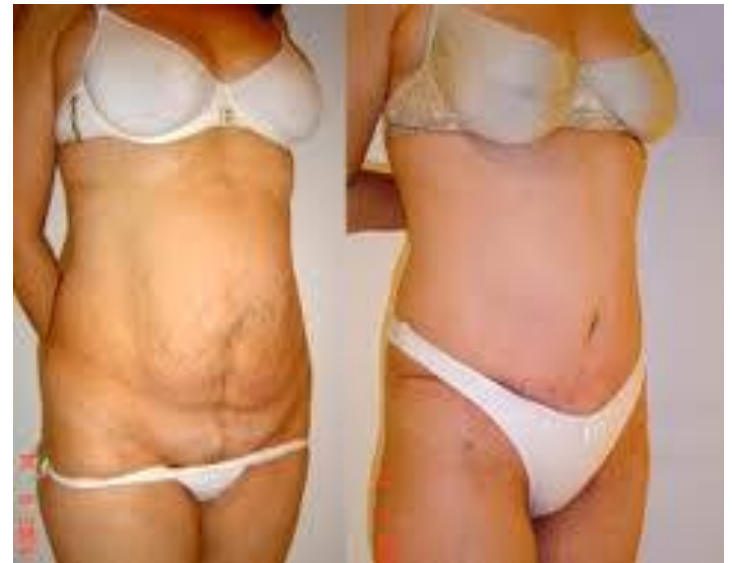- extrém méret
- váll ill. nyaki fájdalom
- korlátozott fizikai ill. szexuális aktivitás
- visszatérő dermatitis



Hasfalplasztika

- fogyás utáni hasfal tágulat
- esztétikai ok
- higénés ok

- Módszerei:
 - zsírszívás
 - dermolipectomia



Dermolipectomia

